



JLabMed

Journal Homepage: <http://jurnal.unimus.ac.id/index.php/JLabMed>

e-ISSN: 2549-9939

GAMBARAN MIKROSKOPIS JARINGAN KULIT NORMAL MENCIT BALB/C SETELAH PERLAKUAN PLASMA JET DENGAN PENGECATAN HEMATOXYLIN EOSIN

Nia Salsabila^{*1,2}, Nasruddin^{1,3}, Tulus Ariyadi², Gela Setya Ayu Putri^{1,2}

¹ Laboratorium iPlasmed, Fakultas Ilmu Keperawatan dan Kesehatan, Universitas Muhammadiyah Semarang

² Program Studi DIV Teknologi Laboratorium Medik, Fakultas Ilmu Keperawatan dan Kesehatan Universitas Muhammadiyah Semarang

³ Magister Ilmu Laboratorium Klinik, Fakultas Ilmu Keperawatan dan Kesehatan Universitas Muhammadiyah Semarang

***Corresponding Author:**

Nia Salsabila, Laboratorium iPlasmed, Fakultas Ilmu Keperawatan dan Kesehatan, Universitas Muhammadiyah Semarang, Semarang Indonesia 50273. E-mail: niasalsabila10@gmail.com

ABSTRAK

Terdapat banyak pilihan pengobatan untuk perbaikan penyembuhan luka. Eksplorasi metode seperti perlakuan terhadap agen teknologi pengobatan plasma untuk terapi medis menghasilkan wawasan baru. Plasma merupakan zat keempat setelah padat, cair dan gas yang mampu menghasilkan *Reactive Oxygen and Nitrogen Species* (RONS) yang bermanfaat bagi kesehatan jika dosisnya tepat. Penelitian ini bertujuan untuk menguji pengaruh plasma jet pada kulit normal mencit yang rusak akibat pengaruh dosis berlebihan secara histologis dengan pewarnaan *hematoxylin eosin* (HE). Penelitian menggunakan mencit Balb/c 4 bulan yang dibagi menjadi 3 kelompok jarak paparan. Jarak yang paling berpengaruh pada kulit diperiksa secara mikroskopis untuk mengetahui perbedaan respon inflamasi pada 2 pengamatan yaitu jaringan yang rusak pada kulit dibedah pada hari ke-0 dan hari ke-1. Pada hari ke-0, jaringan kulit mencit dibedah 4 jam setelah terpapar plasma jet (D0) dan hari 2 tikus dibedah 24 jam setelah terkena plasma jet (D1). Hasil penelitian secara visual menyebabkan kerusakan kulit dalam jarak 3 mm. Hasil pengamatan kerusakan mikroskopis menunjukkan bahwa Paired T-test dengan nilai probabilitas 0,238 ($P > 0,05$) berarti kedalaman kerusakan kulit D0 dan D1 tidak berbeda nyata. Kesimpulannya, jarak pancaran plasma 3 mm berpotensi merusak kulit normal, secara mikroskopis kerusakan kulit hanya terjadi pada epidermis, dan kedalaman kerusakan kulit tidak signifikan antara kulit yang dioperasi pada hari ke-0 dan hari-1.

Kata Kunci: HE, Inflammation, Plasma Jet, RONS

Pendahuluan

Dalam bagian klinis, telah diketahui bahwa ada banyak pilihan perawatan untuk perbaikan penyembuhan luka dari agen alami, seperti hormon (Mukai *et al.*, 2014) madu (Nakajima *et al.*, 2013; Haryanto, 2012) dan lidah buaya (Moriyama *et al.*, 2016); untuk agen teknologi, seperti stimulasi listrik (Frantz *et al.*, 2011) dan lampu ultra violet (Cordrey, 2011). Masalahnya, sangat sedikit perawatan yang dapat mengatasi kondisi dasar luka pada semua tahapan penyembuhan.

Info Artikel:

Diterima :01/09/2021

Direvisi :12/09/2021

Diterbitkan :30/09/2021

Akibatnya, sangat penting eksplorasi metode baru untuk menemukan perawatan yang lebih baik. Perlakuan terhadap agen teknologi pengobatan plasma dapat menghasilkan wawasan baru.

Pada dasarnya, ada empat keadaan fisik materi yang dapat diamati dalam kehidupan sehari-hari: padat, cair, gas, dan plasma. *Plasma medicine* adalah ilmu multidisiplin yang melibatkan ilmu plasma, farmasi, ilmu kehidupan, biomedis, dan ilmu kesehatan lainnya untuk memfungsikan plasma fisik tersebut untuk perawatan medis (Kong *et al.*, 2009). Ada bagian non-reaktif (gas) dan bagian reaktif (ion, partikel energetik dan radikal) dalam plasma. Secara konseptual, aspek medis plasma terkait dengan kemampuan plasma untuk menghasilkan molekul biologis, seperti RONS, yang dapat dikontrol secara fisik melalui dosis dan perilaku (Lu X, 2015). Dilaporkan bahwa RONS dalam konsentrasi mikro (Soneja, 2005; Sen, 2003) memiliki khasiat untuk penyembuhan luka, sementara dalam konsentrasi tinggi, Plasma jelas memiliki potensi untuk merusak jaringan hidup (Branemark *et al.*, 1967).

Kemampuan *plasma medicine* untuk penyembuhan luka kulit telah dilaporkan (*et al.*, 2014; Nasruddin *et al.*, 2014, 2015; Bekeschus *et al.*, 2016; Arndt *et al.*, 2018). Efek bahaya karena dosis yang berlebihan juga telah dilaporkan (Darmawati *et al.*, 2019; Nasruddin *et al.*, 2017). Namun, diperlukan upaya untuk menyelidiki kemungkinan efek yang merusak dari plasma atmosfer pada kulit, secara histologis. Ketika kulit terpapar oleh suatu benda asing dari luar maka sel tubuh akan mengalami proses injury dan melakukan proses reaksi. Aksi ini dapat menimbulkan kerusakan sel. Tubuh melawan proses kerusakan dengan daptasi sel.

Mempertimbangkan latar belakang di atas, penelitian ini bertujuan untuk mengkaji seberapa jauh kerusakan yang ditimbulkan oleh perlakuan plasma jet terhadap kulit pada mencit galur Balb/c jantan. Evaluasi mikroskopis dengan menggunakan pengecatan umum HE diterapkan dalam penelitian ini.

Metode

Penelitian dilakukan di Laboratorium Plasma Medis Eksperimental FIKKES, Universitas Muhammadiyah Semarang pada bulan Februari 2020. Penelitian ini menggunakan jenis penelitian observasional dengan 2 variabel. Variabel bebas adalah jarak 3, 7 mm paparan plasma jet dan waktu inflamasi jaringan rusak pada kulit yang dibedah pada hari ke 0 dan 1. Variabel terikat adalah gambaran makroskopik dan mikroskopis kulit hewan uji setelah paparan plasma jet. Alat yang digunakan dalam penelitian ini adalah objek glass, beaker glass, timer, kapas, Mikroskop (*Dinolite edge*), kapas, kamera. Bahan yang digunakan meliputi preparat jaringan luka kulit mencit, akuades, entelan, xylol, alkohol, cat hematoxylin, cat eosin, air.

Hewan uji yang digunakan adalah mencit jantan galur Balb/c yang didapat dari Laboratorium Universitas Gajah Mada, prosesing jaringan, pengecatan Hematoxylin Eosin. Alat yang digunakan adalah Alat Bedah (HEBU Medical), spuit 1cc (*Terumo®*), spuit 5cc (*Terumo®*), timbangan analitik (*Wedton®*), alat cukur (*Philips*), Kandang standar (*Kris Chef*), Hematology analyzer (*PRIMA*), Mikroskop cahaya (*Nikon E100*), Kamera digital (*Lumix F 2.5 Panasonic*), tabung EDTA (*Vaculab*), Digital Microscope (*Dino-Eye Eyepiece Camera*), pot organ, obyek glass, deckglass, alat tulis.

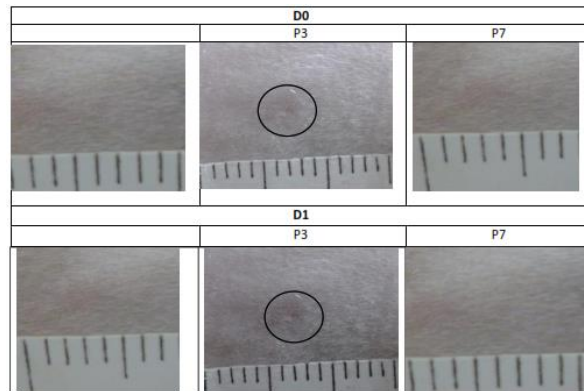
Hewan uji yang digunakan yaitu mencit jantan galur Balb/c berumur 4 bulan. Pelaksanaan penelitian ini diawali dengan proses aklimatisasi selama 7 hari sebelum dilakukan paparan plasma tipe jet. Hewan uji dibagi menjadi 3 kelompok jarak paparan yaitu a) Kontrol (tanpa perlakuan plasma), b) jarak 3 mm, c) jarak 7 mm. Pengamatan secara visual pada jarak yang paling berpengaruh terhadap kulit dilakukan secara mikroskopis. Evaluasi mikroskopis dilakukan dalam dua pengamatan yaitu jaringan rusak pada kulit mencit yang dibedah 4 jam setelah dipapar plasma jet (D0) dan pembedahan kulit mencit setelah 24 jam dipapar plasma jet (D1) dengan pengecatan HE.

Teknik pengumpulan data pada penelitian ini menggunakan metode eksperimen observasional, dan dokumentasi. Untuk melihat efek paparan plasma jet secara makroskopis kulit mencit yang paling berpengaruh dari jarak 3 dan 7 mm, lalu dari jarak paling berpengaruh pada jaringan rusak pada kulit yang dibedah pada hari ke-0 dan hari-1 jaringan rusak.

Pada hari ke-0, jaringan kulit mencit dibedah 4 jam setelah dipapar plasma jet (D0) dan hari ke - 1, mencit dibedah 24 jam setelah dipapar plasma jet (D1) dibandingkan dengan Analisis data dilakukan secara deskriptif kualitatif menggunakan uji Independent T-test.

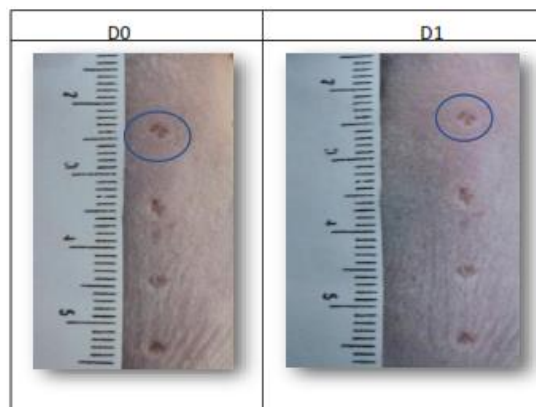
Hasil

Berdasarkan hasil penelitian tentang efek perlakuan plasma jet dengan jarak 3 mm selama 4 menit pada 4 titik yang berdekatan menyebabkan kerusakan kulit.



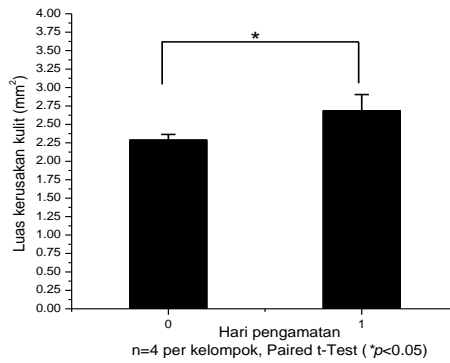
Gambar 1. Evaluasi makroskopis kontrol, P3, dan P7

Berdasarkan hasil diatas, menunjukkan bahwa perbedaan efek paparan plasma jet paling berpengaruh pada jarak 3mm (P3) lalu dilakukan penembakan kulit 4 kali tembakan dengan durasi 4 menit tiap tembakanya.

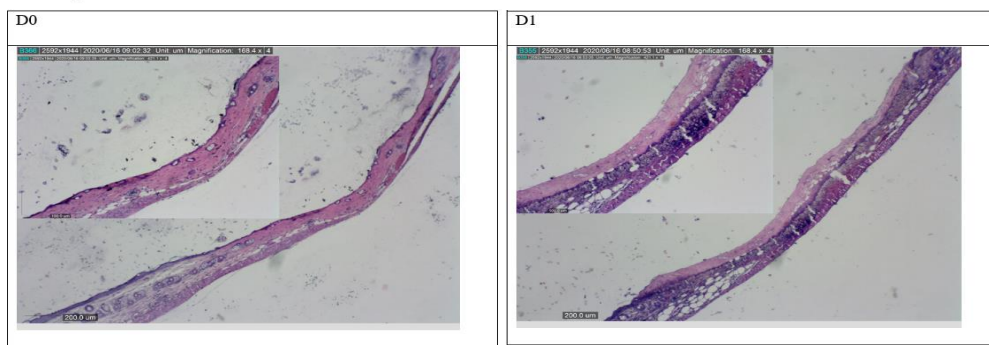


Gambar 2. Evaluasi makroskopis P3

Berdasarkan hasil diatas, menunjukkan bahwa efek dari paparan plasma jet menyebabkan kerusakan kulit mencit. Secara visual paparan plasma jet dengan jarak 3mm menimbulkan kerusakan kulit. Pada D0 bagian kulit yang rusak berwarna merah karna efek peradangan dan pada D1 bagian tepi kerusakan kulit memutih. Mekanisme tersebut dinamakan respon inflamasi. Untuk lebih jelasnya, perbedaan perbedaan kerusakan kulit pada D0 dan D1 disajikan dalam bentuk grafik berdasarkan hasil uji Paired T-test didapat nilai signifikansi 0.034 ($P < 0.05$) sehingga luas kerusakan kulit pada D0 dan D1 berbeda secara signifikan akibat perlakuan plasma jet.

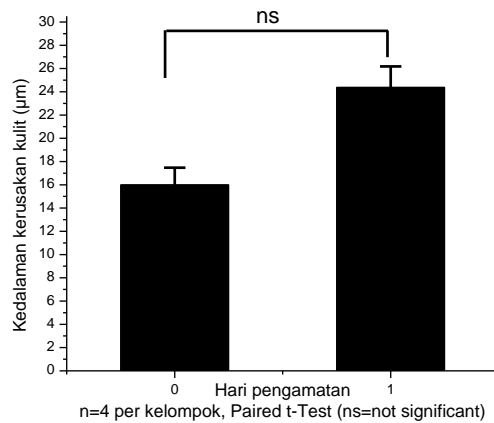


Gambar 3. Grafik luas kerusakan kulit



Gambar 4. Gambaran histologi kulit hari ke-0 dan hari ke-1 perbesaran 40x

Berdasarkan hasil diatas, variabel tebal epidermis pada masing-masing kelompok dengan perbesaran 40x dapat dijadikan parameter untuk melihat adanya inflamasi kulit mencit. Namun, tidak terlihat jelas perbedaan D0 dan D1 efek dari paparan plasma jet secara jelas. Untuk lebih jelasnya, perbedaan perbedaan kedalaman kerusakan kulit pada D0 dan D1 disajikan dalam bentuk grafik berdasarkan hasil uji Paired T-test. Didapatkan hasil kedalaman kerusakan kulit nilai signifikansi sebesar 0,238 ($p \geq 0,05$) artinya tidak terdapat perbedaan yang signifikan pada D0 dan D1 akibat perlakuan plasma jet.



Gambar 5. Grafik kedalaman kerusakan

Diskusi

Dalam penelitian ini jarak 3 mm secara visual menimbulkan kerusakan kulit mencit. Semakin dekat jarak paparan plasma jet dengan kulit maka semakin tinggi kadar RONS dan berpotensi merusak jaringan yang normal. RONS tinggi yang bersumber dari $O_2\cdot$, H_2O_2 dan $NO_2\cdot$ (radikal bebas) dari plasma jet menyebabkan kerusakan pada bagian epidermis yang sebagian besar terdiri dari epitel skuamosa pada bagian epidermis ini mati, sehingga terjadi proses eksositosis istilah untuk menggambarkan migrasi sel-sel inflamasi dari pembuluh darah di bagian dermis ke epidermis yang rusak. Kerusakan yang diakibatkan oleh paparan plasma jet jarak 3mm ini tidak sampai bagian dermis. Sebagaimana pada penelitian Nasruddin *et al* (2015; 2017), Darmawati *et al* (2019) melaporkan bahwa perlakuan plasma jet secara non kontak mampu mempercepat penyembuhan luka, namun perlakuan secara kontak justru merusak kulit mencit.

Bekas paparan plasma jet lebih terlihat jelas pada mencit yang dibedah 24 jam setelah dipaparplasma jet (D1) dibandingkan dengan pola pengambilan sampel kulit mencit yang dibedah 4 jam setelah dipapar plasma jet (D0). Kumar *et al* (2018) melaporkan bahwa aktifnya respon inflamasi, perubahan vaskuler dapat ditandai oleh tiga hal: panas (kalor), merah (rubor), pembengkakan (tumor), nyeri (dolor), perubahan fungsi (*functio laesa*) yang menyebabkan efek dari kerusakan kulit meluas.

Kedalaman kerusakan kulit bagian epidermis dijadikan parameter untuk melihat respon inflamasi dari plasma jet. Hasil penelitian secara mikroskopis kedalaman kerusakan kulit pada D0 dan D1 tidak berbeda secara signifikan akibat perlakuan plasma jet. Hal ini disebabkan karena jarak paparan plasma jet ke kulit mencit kelompok D0 dan D1 memiliki kesamaan yaitu 3 mm. Pada penelitian Koss *et al* (2017) menunjukkan bahwa penggunaan plasma jet tekanan atmosfer tidak seaman yang disajikan oleh banyak penulis karna dapat menyebabkan kerusakan jaringan. Tingkat kerusakan jaringan tergantung pada jarak paparan yang dikontrol sehingga menghasilkan sifat plasma yang berbeda, pengaruh waktu paparan yang lama dan peningkatan laju aliran gas.

Meningkatnya laju aliran, menyebabkan peningkatan suhu dan kadar RONS pada kulit, sehingga mengakibatkan kerusakan kulit. Kumar *et al* (2018) melaporkan bahwa kematian sel akibat cedera proses patologis disebut nekrosis. Nekrosis merupakan suatu bentuk kematian sel di mana anggota seluler hancur. Nekrosis menimbulkan reaksi host lokal yang disebut peradangan, yang diinduksi oleh zat yang dilepaskan dari sel-sel mati dan berfungsi untuk menghilangkan puing-puing untuk memulai proses perbaikan selanjutnya. Nekrosis merupakan puncak dari cedera sel reversibel yang tidak dapat diperbaiki. Mekanisme nekrosis diantaranya: kegagalan pembangkit energi dalam bentuk ATP karena berkurangnya pasokan oksigen atau kerusakan mitokondria; kerusakan membran sel, termasuk membran plasma dan membran lisosom, yang mengakibatkan kebocoran enzim pada sel, kerusakan permanen pada lipid sel, protein, dan asam nukleat, yang disebabkan oleh molekul RONS. Molekul RONS yang tinggi dalam kulit akan memicu terjadinya stres oksidatif yang menyebabkan cedera sel sehingga merusak jaringan kulit yang normal. Proses oksidatif yang dihasilkan RONS meliputi $O_2\cdot$, H_2O_2 dan $NO_2\cdot$.

Kesimpulan

Hasil penelitian secara visual menimbulkan kerusakan kulit jarak 3 mm. Hasil pengamatan kerusakan secara mikroskopis didapatkan hasil uji Paired T-test dengan nilai probabilitas 0,238 ($P > 0,05$) berarti kedalaman kerusakan kulit D0 dan D1 tidak berbeda signifikan. Kesimpulannya, plasma jet jarak 3 mm berpotensi merusak kulit normal, secara mikroskopis kerusakan kulit hanya terjadi pada bagian epidermis, dan kedalaman kerusakan kulit tidak berbeda signifikan antara kulit yang dibedah pada hari ke 0 dan 1. Kerusakan ini diakibatkan oleh jarak paparan dekat sehingga tingginya kadar RONS memicu terjadinya stres oksidatif. Proses oksidatif yang dihasilkan RONS meliputi $O_2\cdot$, H_2O_2 dan $NO_2\cdot$ dengan cara merusak sel melalui reaksi dengan berbagai proses biomakromolekul.

Referensi

- Arndt A, Schmidt A, Karrer S, Woedtke Tv. 2018. Comparing two different plasma devices kINPen and Adtec SteriPlas regarding their molecular and cellular effects on wound healing, *Clinical Plasma Medicine*. 9: 24-33
- Branemark PI, Ekholm R, Albrektsson B, Lindstrom J, Lundborg G, Lundskog J. 1967. Tissue injury caused by wound disinfectants. *J. Bone Joint Surg. Am.* 49: 48–62
- Cordrey R. 2011. Ultraviolet light and ultrasound, Electrical stimulation. *Acute & Chronic Wounds: Current Management Concept*, 4th ed. Missouri : Mosby Elsevier., pp. 360–6
- Darmawati S, Rohmani A, Nurani LH, Prastiyanto E, Dewi SS, Salsabila N, Wahyuningsy ES, Murdiya F, Sikumbang IM, Rohmah RN, Fatimah YA, Widiyanto A, Ishijima T, Sugama J, Nakatani T, Nasruddin N. 2019. When plasma jet is effective for chronic wound bacteria inactivation, is it also effective for wound healing?. *Clinical Plasma Medicine*. 14: 100085
- Frantz RA. Electrical stimulation. 2011. *Acute & Chronic Wounds: Current Management Concept*, 4th ed. *Missouri: Mosby Elsevier*. 353–6
- Haertel B, Woedtke Tv, Weltmann K-D, Lindequist U. 2014. Non-thermal atmospheric pressure plasma possible application in wound healing, *Biomol. Ther.* 22 (6): 477–490
- Kong, M. G., Kroesen, G., Morfill, G., Nosenko, T., Shimizu, T., Van Dijk, J., & Zimmermann, J. L. 2009. Plasma medicine: An introductory review. *Journal of Physics*. 11.
- Lu XinPei. 2015. Guest editorial: Atmospheric pressure plasma jets and their applications. *IEEE Trans. Plasma Sci.* 2015;43: 701–702
- Moriyama M, Moriyama H, Uda J, Kubo H, Nakajima Y, Goto A, Akaki J, Yoshida I, Matsuoka N, Hayakawa T. 2016. Beneficial Effects of the Genus Aloe on Wound Healing, Cell Proliferation, and Differentiation of Epidermal Keratinocytes. *PLoS One*. 11(10): e0164799.
- Mukai K, Nakajima Y, Urai T., Komatsu E., Nasruddin, Sugama J, Nakatani T. 2014. 17 β -estradiol administration promotes delayed cutaneous wound healing in 40-week ovariectomized female mice. *Int. Wound J.* 13: 636-644
- Mukai K, Komatsu E, Nakajima Y, Urai T, Nasruddin, Sugama J, Nakatani T. 2014. The Effect of 17 β -Estradiol on Cutaneous Wound Healing in Protein-Malnourished Ovariectomized Female Mouse Model. *PLoS One*. 9(12): e115564. doi:10.1371/journal.pone.0115564.
- Nakajima Y, Mukai K, Nasruddin, Komatsu E, Iuchi T, Kitayama Y, Sugama J, Nakatani T. 2013. Evaluation of the Effects of Honey on Acute-Phase Deep Burn Wounds, Evidence-Based Complementary and Alternative Medicine; 2013: 1-20
- Soneja, A., Drews, M., & Malinsk, T. 2005. Role of Nitric Oxide, Nitroxidative and Oxidative Stress in Wound Healing. *Pharmacological reports*. pp. 57; 108–119.